

# SÉMIOLOGIE DES HÉPATOMÉGALIES

*Dr Biram Codou FALL  
Ancien interne des hôpitaux  
Maître de Conférences Titulaire  
Médecine Interne*

## OBJECTIFS

- 1) Définir l'hépatomégalie
- 2) Citer 5 caractères du foie de cirrhose
- 3) Citer 5 caractères du foie tumoral
- 4) Citer 5 caractères du foie cardiaque
- 5) Citer 5 caractères du foie de cholestase
- 6) Citer 5 caractères du foie abcédé

## I-GENERALITES

### 1) Définition

**«HEPATOMEGALIE=GROS FOIE »**

L'hépatomégalie se définit comme une augmentation de volume du foie, portant sur l'ensemble ou sur une partie du foie avec une flèche hépatique supérieure à 12 cm.

La flèche hépatique correspond à la taille du foie mesurée sur la ligne médio-claviculaire.

### 2) Intérêt

- Symptôme fréquent
- Le diagnostic se fait à l'examen clinique, aidé parfois de l'imagerie
- Les étiologies sont multiples d'où la nécessité d'une démarche diagnostique rigoureuse

### 3) Physiopathologie

**Trois mécanismes physiopathologiques essentiels :**

- Néof ormation intra-hépatique
  - Bénigne : tumeurs bénignes, foie abcédé (parasites ; bactéries)
  - Maligne : cancer primitif du foie, métastases hépatiques

- Obstacle sur voies de vidange du foie
  - voies biliaires: foie de cholestase
  - veines sus hépatiques: foie cardiaque
  
- Hépatomégalie de surcharge  
Surcharge du foie secondaire aux troubles du métabolisme de certaines substances (fer, cuivre...)

## II- Sémiologie analytique

### 1) *CDD*

- Fortuite
- Dyspepsie
- Sensation de pesanteur abdominale
- Augmentation du volume de l'abdomen
- Signes d'accompagnement: AEG, fièvre, ictère, ascite, circulation veineuse collatérale...

### 2) *Examen clinique*

#### ➤ Conditions de l'examen

- Patient en décubitus dorsal, dévêtu, jambes légèrement fléchies, les membres supérieurs étendus sur la table d'examen .
- Pièce bien chauffée et bien éclairée.
- Le médecin se met à droite du malade, et surtout doit avoir les mains réchauffées.

#### ➤ Examen du foie

- ✓ Inspection

Recherche une voussure de l'hypochondre droit à jour frisant.

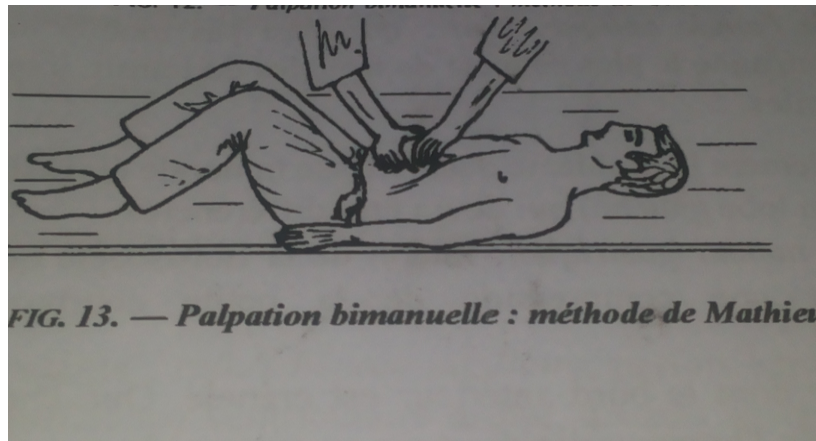
- ✓ Palpation

Permet de délimiter le bord inférieur du foie, et de préciser ses caractéristiques.

-Techniques :


- Bimanuelle : Méthode de MATHIEU

L'examineur se place à la tête du malade, regarde vers ses pieds. Les doigts en crochet sous le rebord costal cherchent à accrocher le bord inférieur du foie lors de l'inspiration.



- Unimanuelle : Méthode de CHAUFFARD

L'examineur est en face du malade, sa main gauche dans la région lombaire droite du malade et sa main droite à plat sur l'abdomen du patient, les doigts dirigés vers le haut. Le malade respire profondément, le bord inférieur du foie bute contre la pulpe des doigts de l'examineur.



-Résultats :

La palpation apprécie

- l'aspect de la surface antérieure: régulière ou irrégulière
- la consistance: molle, ferme, dure
- la mobilité avec la respiration
- la sensibilité à la palpation
- l'aspect du bord inférieur du foie: mousse ou tranchant

Elle recherche également de signes vasculaires: RHJ, expansion systolique du foie,

✓ Percussion

- Permet de préciser le siège du bord supérieur du foie
- Percuter de haut en bas, en allant de la sonorité pulmonaire vers la matité hépatique
- Doigts de la main de l'examineur à plat parallèlement aux espaces intercostaux.

✓ Auscultation

L'auscultation hépatique permet de rechercher un souffle qui traduit la persistance d'une anastomose entre la veine ombilicale et la veine porte ou une compression d'un vaisseau par une tumeur ou un ganglion.

➤ Recherche de signes accompagnateurs évocateurs:

- Fièvre, frissons
- Angiomes stellaires, érythrose palmaire
- Ictère
- Ascite
- Splénomégalie
- CVC abdominales
- Signes d'insuffisance cardiaque droite ou globale
- Ganglion de troisier...

### 3) Examens complémentaires

#### a) Imagerie

➤ échographie couplée au doppler

- confirme l'hépatomégalie en mesurant la flèche hépatique
- apprécie la morphologie et l'homogénéité hépatique
- apprécie la perméabilité et taille de la veine porte et des vaisseaux sus

hépatiques

-recherche une dilatation des voies biliaires intra et/ou extra hépatiques  
-recherche un épanchement intra péritonéal, une splénomégalie ou une masse(s) intra abdominale

► **TDM/IRM**

La TDM et l'IRM sont réalisées en 2<sup>ème</sup> intention. L'injection de produit de contraste au cours de ces examens permet de préciser les caractéristiques des nodules hépatiques lorsqu'ils sont présents, et de rechercher d'autres lésions intra abdominales.

### **III-SEMILOGIE SYNTHETIQUE**

#### **1) Foie cardiaque**

##### **a) Clinique**

Hépatomégalie:

- globale
- surface lisse, régulière
- consistance ferme
- douloureuse spontanément et lors de la palpation
- mobile avec la respiration
- bord inférieur mousse
- Signes accompagnateurs: reflux hépato-jugulaire, subictère, signes d'insuffisance ventriculaire droite, signes d'insuffisance cardiaque globale ou de péricardite.

##### **b) Imagerie**

- Echographie: Hépatomégalie homogène, à contours réguliers, avec dilatation de la veine cave inférieure et des veines sus hépatiques.

##### **c) Étiologies**

- Insuffisance cardiaque droite ou globale
- Thrombose veine cave inférieure.

#### **2) Foie de cirrhose**

##### **a) Clinique**

- Hépatomégalie globale, prédominant sur un lobe ou localisée à un lobe

- ferme
- indolore
- bord inférieur tranchant (+++)
- surface antérieure souvent irrégulière (aspect foie clouté)
- Signes accompagnateurs: splénomégalie, CVC, ascite, angiome stellaire, érythrose palmaire, ictère.

#### *b) Imagerie (Echographie couplée au doppler)*

- Dymorphie hépatique
- échostructure modifié (aspect granité, hétérogène)
- signes d'HTP (diamètre tronc porte > 12mm, voies de dérivation porto-systémiques, splénomégalie, flux hépatofuge)
- complications (thrombose porte, signes de dégénérescence)

#### *C) Etiologies*

Hépatites virales B, C, hépatites auto-immunes, alcool, NASH, Hémochromatose...

### **3) Hépatomégalie cholestatique**

#### *a) Clinique*

- hépatomégalie globale
- ferme
- Indolore (+++)
- surface antérieure lisse
- bord inférieur mousse
- Signes d'accompagnateurs: grosse vésicule biliaire, ictère, prurit, urines foncées, mousseuses, selles décolorées, « blanc mastic ».

#### *b) Imagerie*

- Echographie
  - Permet de différencier une cholestase intra-hépatique (voies biliaires fines) d'une cholestase extra hépatiques (voies biliaires dilatées)
  - Visualiser un obstacle sur les voies biliaires
  - Rechercher une grosse vésicule biliaire
- Autres examens: écho-endoscopie des voies biliaires, cholangio-

IRM.

### *c) Etiologies*

- Extra hépatique: cancer tête pancréas, lithiase de la voie biliaire principale (VBP), cholangiocarcinome, ampulome vaterien, compression de la VBP par des adénopathies...
- Intra hépatique: hépatites virales, hépatites auto-immunes, hépatites médicamenteuses, cirrhose...

## **4) Hépatomégalie tumorale**

### ***Cancer primitif du foie***

#### **► Clinique**

- Hépatomégalie globale ou localisée
- Surface antérieure régulière ou irrégulière,
- Douleur spontanément et à l'ébranlement
- rapidement fixée
- consistance pierreuse
- bord inférieur mousse ou tranchant (si développée sur foie de cirrhose).
- Signes d'accompagnateurs: ictère, ascite, altération état général

#### **► Imagerie**

- Echographie: hépatomégalie hétérogène, le plus souvent dysmorphique Recherche systématique d'une thrombose vasculaire (portale +++)
- TDM: lésion spontanément hypodense, qui après injection de produit de contraste se réhausse au temps artériel avec lavage (Wash out) au temps tardif.

### ***Cancer secondaire du foie***

#### **► Clinique**

- Hépatomégalie globale
- Surface antérieure irrégulière parsemée de gros nodules durs (*foie marronné*)
- Sensibilité variable
- Mobile
- Consistance ferme voire dure
- bord inférieur mousse.

- Signes accompagnateurs: identiques à ceux du cancer primitif

► **Imagerie**

- Echographie abdominale: Lésions nodulaires hypo-échogènes ou iso-échogènes avec un halo hypo-échogène.
- TDM: Lésions iso ou hypo-denses, la plus part du temps, hypo-vasculaires.

## 5) Foie Abcédé

### a) Clinique

- Hépatomégalie globale
- Surface régulière
- Consistance ferme
- Douleur: spontanément, lors de la palpation et lors de l'ébranlement
- Mobile
- Signe accompagnateur: Syndrome de Réponse Inflammatoire Systémique (SRIS)

**NB: hépatomégalie douloureuse et fébrile = Triade de Fontan (Foie abcédé+++)**

### b) Imagerie

- Echographie: Zone(s) hypoéchogènes mal limitées avec de fins écho.
- TDM: Image(s) liquidiennes, arrondie(s) hypodense, avec images de paroi prenant le contraste après injection.

### c) Étiologies

- Parasitaire= abcès amibien
- Bactérienne= abcès à pyogène

## Conclusion

L'hépatomégalie constitue un signe fréquent. Son diagnostic est essentiellement clinique. Ses étiologies sont multiples, d'où l'obligation

d'une analyse sémiologique fine pour une bonne orientation diagnostique.