

DIAGNOSTIC PRECOCE DE LA GROSSESSE

Objectifs

1. **Décrire** les signes cliniques de la grossesse normale
2. **Décrire** les aspects échographiques en faveur d' une grossesse normale
3. **Citer** 5 diagnostics différentiels de la grossesse
4. **Détailler** la conduite pratique devant une grossesse affirmée.

PLAN

INTRODUCTION

I. DIAGNOSTIC POSITIF

- **CLINIQUE**
- **PARACLINIQUE**

II. DIAGNOSTIC DIFFERENTIEL

III. CONDUITE A TENIR

CONCLUSION

INTRODUCTION

- **Définition**

C'est l'ensemble des signes cliniques et paracliniques qui permettent d'affirmer l'existence d'une grossesse avant 3 mois (13 SA).

INTRODUCTION

- **Intérêts**
 - **Datation**
 - **Planification de la surveillance**
 - Terminologie:
 - Age ovulatoire / NAEGLE J1 + 14jours - 3 mois
 - Age morphologique / échographie ou produit d' avortement
 - **Programmer certaines investigations:** Amniocentèse, biopsie trophoblaste, diagnostic anténatal, O' Sullivan ; certains dosages enzymatiques, dépistages, sérologies...
 - **Dépister les facteurs de risque**
 - **Choisir une conduite à tenir**


INTRODUCTION

- **Physiologie**

La grossesse → 3 conséquences directes sur l'organisme maternel :

- ovulation et menstruation supprimées,
- modifications générales appelées syndrome maternel,
- modifications locales de l'utérus et des seins

arguments diagnostiques de la grossesse



I. DIAGNOSTIC POSITIF

CLINIQUE

- **Interrogatoire**

- **Aménorrhée dite secondaire** (femme antérieurement bien réglée)
signe majeur +++
- **Signes sympathiques de grossesse** (*conséquences imprégnation progestéronique*)
 - **digestifs** *plus fréquent* (*nausées, vomissements, sialorrhée, modification de l'appétit, perversion du goût, constipation, ...*),
 - **urinaires** (*pollakiurie*),
 - **neuro-endocriniens** (*céphalées, vertige, somnolence, fatigue, irritabilité*)

INCONSTANTS ET VARIABLES (*peuvent exister en dehors de la grossesse*)

I. DIAGNOSTIC POSITIF

CLINIQUE

- **Antécédents**

- **Gynécologiques** *DDR, durée et régularité du cycle*
- **Obstétricaux** *accouchements antérieurs et leur déroulement
avortement, accouchement prématuré, autres...*
- **Médicaux et chirurgicaux**
- **Familiaux et conjugaux**

I. DIAGNOSTIC POSITIF

- Examen physique

- Inspection

- **Modifications mammaires**

- **réseau veineux de Haller**: sous peau du prolongement axillaire glande mammaire

- **hyperpigmentation de l'aréole**,

- **bombement aréolaire** en verre de montre (**profil**),

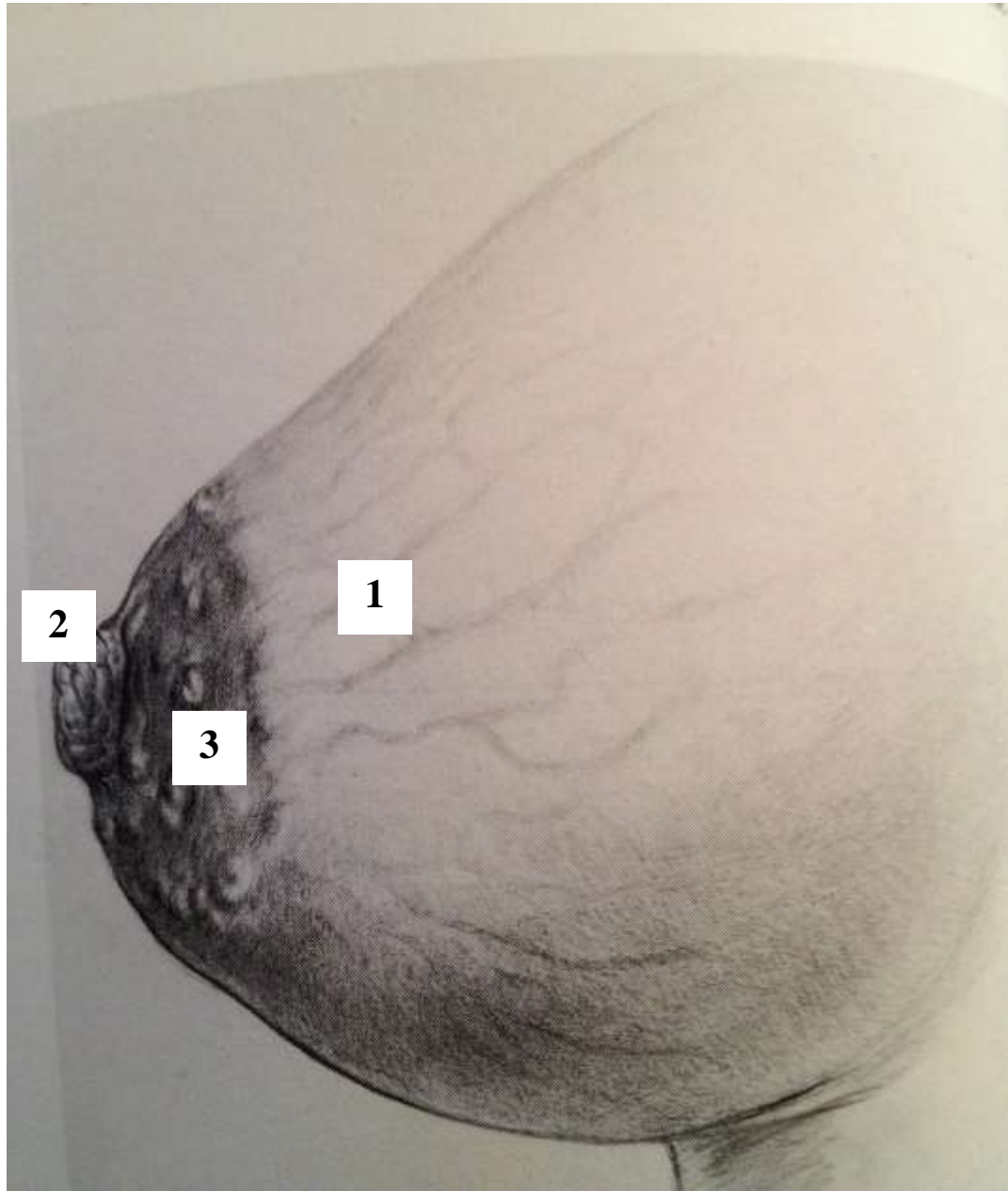
- **saillie des tubercules de Montgomery**,

- **Pigmentation générale** (front, visage, ligne brune abdominale)

I. DIAGNOSTIC POSITIF

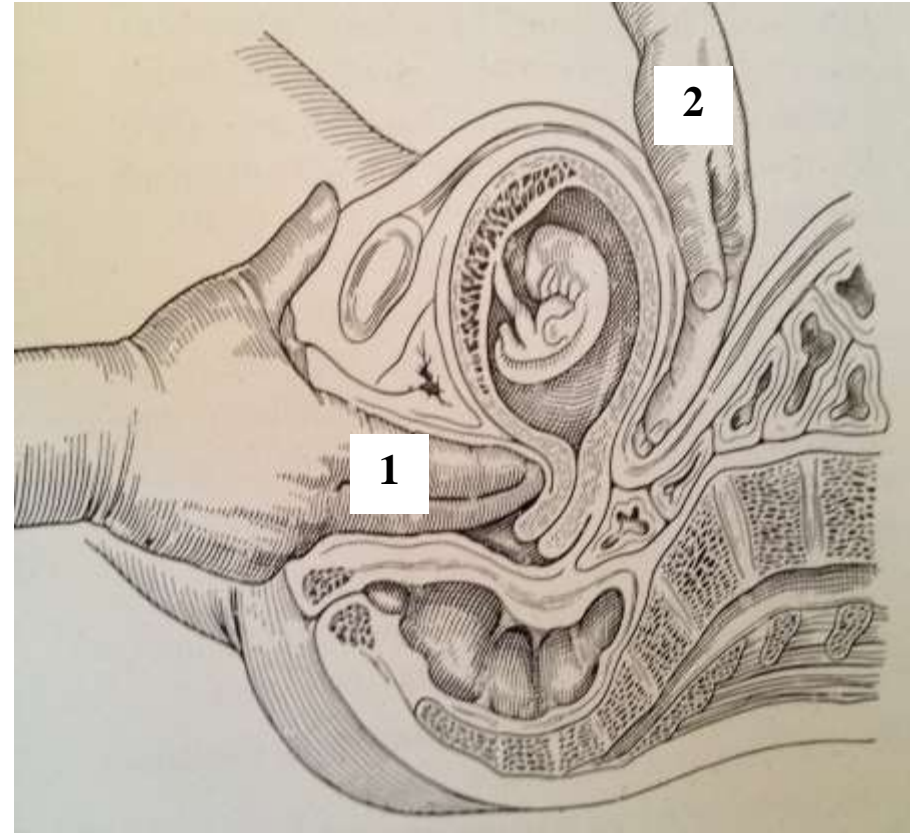
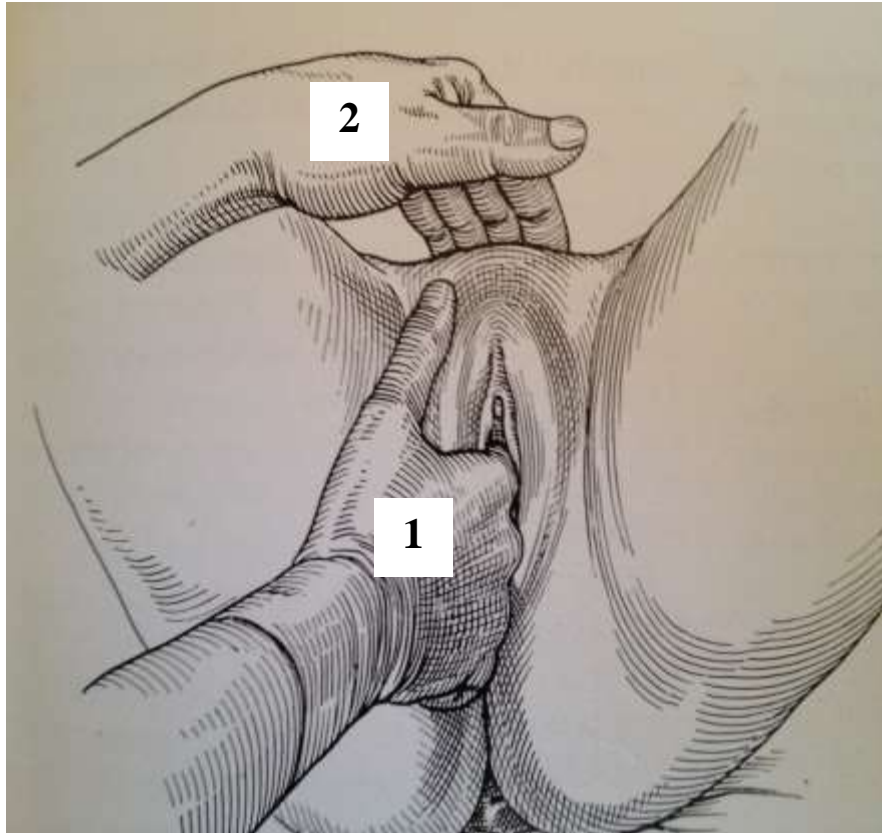
- **Examen physique**

- **Palpation:** Utérus augmenté de volume,
- **Spéculum:** Col sec violacé congestif, vulve pimentée congestive,
- **TV + palper:**
 - **Col ramolli** (Tarnier “ferme comme le nez avant la grossesse, il deviendrait mou comme la lèvre”
 - **Corps (clé du diagnostic)**
 - utérus augmenté de volume** (fond au dessus symphyse pubienne)
 - globuleux (Signe de Noble:** doigt qui suit les culs-de-sac latéraux bute contre pourtour évasé de l’ utérus),
 - ramolli (Signe de Hégar:** doigts vaginaux placés en avant de l’ isthme arrivent au contact des doigts abdominaux)



Modifications mammaires

- Réseau veineux de Haller **(1)**
- Hyperpigmentation et bombement de l'aréole **(2)**
- Saillie des tubercules de Montgomery **(3)**



Signe de Hégear: doigts vaginaux (1) au contact des doigts abdominaux (2)

I. DIAGNOSTIC POSITIF

- **Résumé**

- **arrêt des règles** chez une femme en âge de procréer, antérieurement bien réglée

- **gros utérus mou et globuleux**

- ⇒ forte suspicion de grossesse (à confirmer!)

- **Quids**

- **siège** (intra ou extra-utérine),

- **évolutivité**,

- **nature** (unique, multiple, môle)

I. DIAGNOSTIC POSITIF

- **Examens complémentaires**

- **Echographie** : (évolutivité, position, âge de la grossesse, biométrie et terme) +++

- Voie vaginale ou abdominale

- Sac ovulaire visible dès 5 - 6 SA

- image anéchogène intra-utérine, entourée d'une couronne échogène (trophoblaste)

- Embryon et activité cardiaque visibles dès 6 - 7 SA

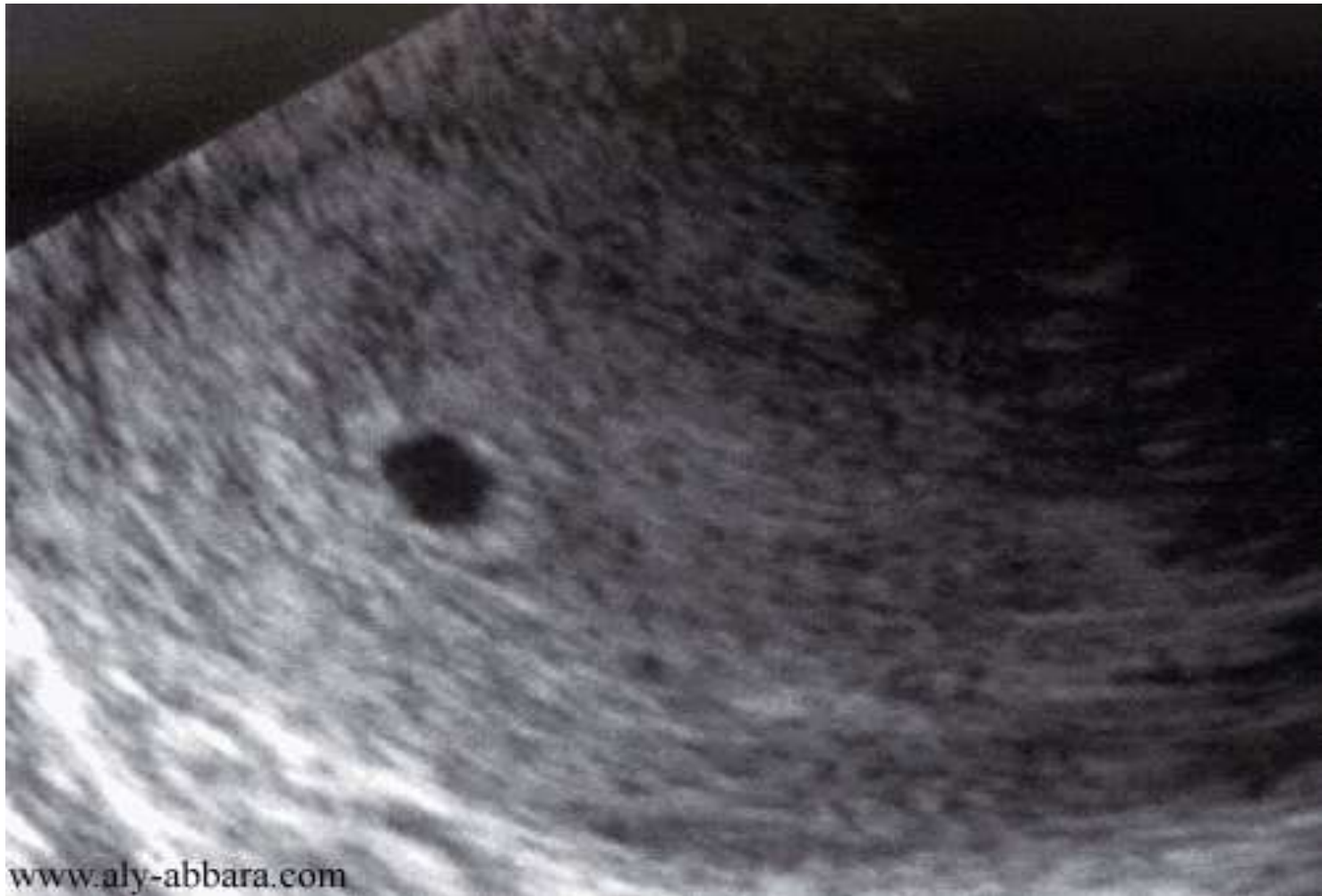

Image anéchogène intra-utérine, entourée d'une couronne échogène (trophoblaste)

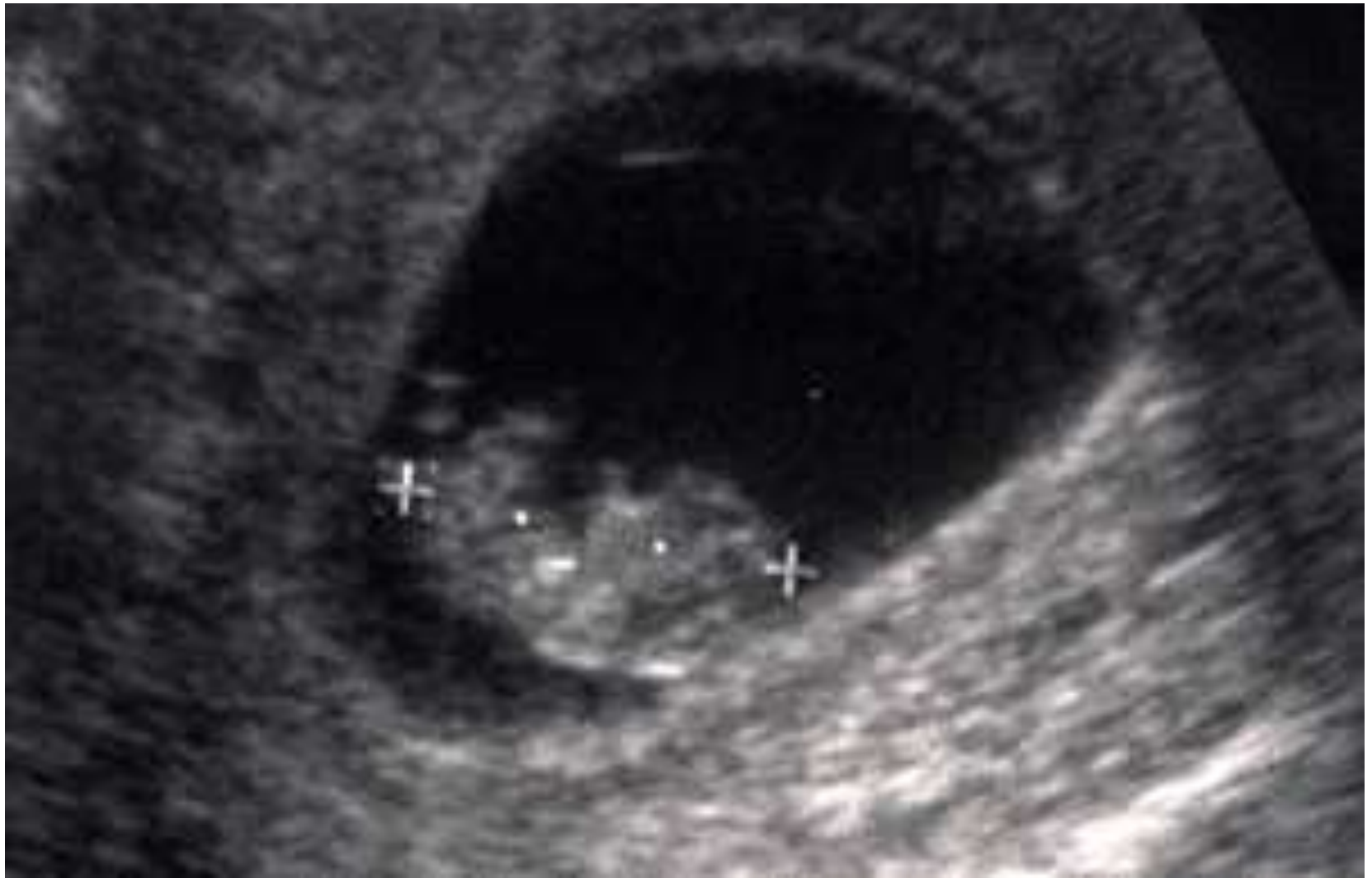I. DIAGNOSTIC POSITIF

- **Examens complémentaires**

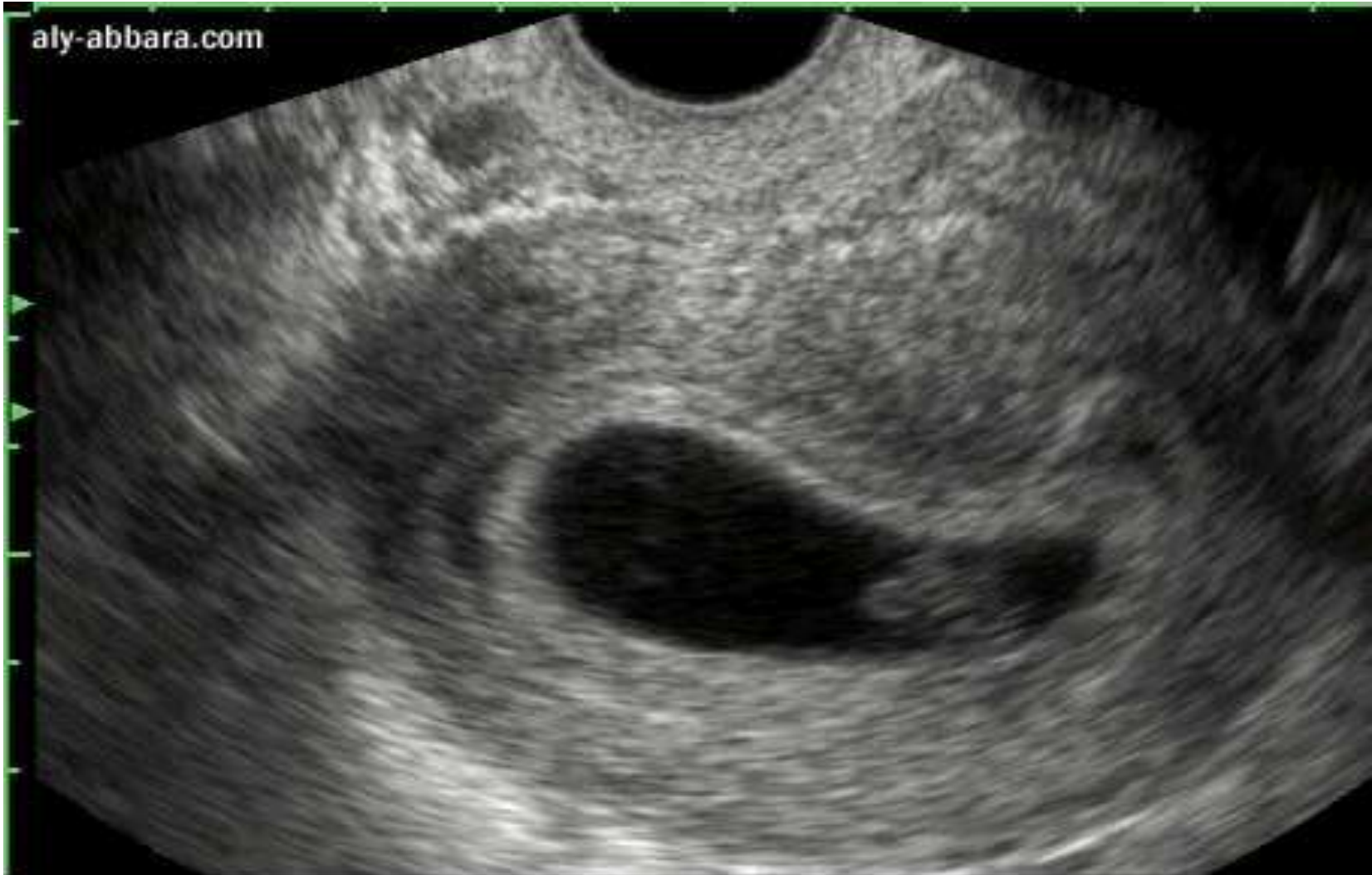- **Echographie** : (évolutivité, position, âge de la grossesse, biométrie et terme) +++

- **Voie vaginale**: embryon visible à partir d'un taux plasmatique de β hCG de 1500 mUI/ml

- **Voie abdominale**: embryon visible à partir d'un taux plasmatique de β hCG de 2500 mUI/ml



aly-abbara.com



I. DIAGNOSTIC POSITIF

- **Examens complémentaires**

- **Echographie: vaginale ou abdominale**

- Meilleure méthode de datation de la grossesse si elle est faite entre 11 et 13 SA

- Problème de coût : 5000 à 15000 FCFA

Pas toujours nécessaire pour le diagnostic, mais indispensable si :

- *Cycle irrégulier*

- *Métrorragies sur aménorrhée*

- *Volume utérin ne concordant pas avec durée aménorrhée*

I. DIAGNOSTIC POSITIF

- **Examens complémentaires**
 - **Dosage hormone chorionique gonadotrophine**
 - **2 sous-unités**:
 - **alpha** commune avec TSH, FSH, LH
 - **bêta** spécifique à l'hormone
 - Sécrétées par les cellules trophoblastiques
 - Agissent au niveau du corps jaune pour la sécrétion de la progestérone
 - Détectable dans le sang dès J8 – J9 après fécondation

I. DIAGNOSTIC POSITIF

- **Examens complémentaires**
 - **Dosage hormone chorionique gonadotrophine** (sous unité bêta spécifique),
 - **Dosage qualitatif urinaire**
 - *test de **Wide Gemzell** (plasma et urines)*
 - ***Dosages colorimétriques** : bandelette urinaire (peu sensible)*
 - **Dosage quantitatif radio immuno ou enzymatique**: *dans le plasma (8 à 9 jours après fécondation)*

II. DIAGNOSTIC DIFFERENTIEL

- **Devant une aménorrhée secondaire non gravidique**
 - **Physiologique** : allaitement, péri ménopause, ménopause
 - **Pathologique** : fonctionnels, organiques (tuberculose, anémie grave, Maladie de Sheehan, Maladies ovariennes)
- **Devant une masse pelvienne**
 - Globe vésical, ascite, kyste de l' ovaire, myome utérin...
- **Devant des vomissements**
 - Parasitoses intestinales, méningite, HTIC, paludisme...

III. Conduite à Tenir


Une fois le diagnostic posé

- Compléter le dossier / ouvrir un carnet de CPN
- Calcul du terme de la grossesse

DDR + 14 jours + 9 mois

DDR + 14 jours – 3 mois

Exemple: DRR = 14 juillet 2000 ⇒



III. Conduite à Tenir

Une fois le diagnostic posé

- Compléter le dossier / ouvrir un carnet de CPN
- Calcul du terme de la grossesse

DDR + 14 jours + 9 mois

DDR + 14 jours – 3 mois

Exemple: DRR = 14 juillet 2000 \Rightarrow 28-04-2001

III. Conduite à Tenir

- Planification et programmation les CPN
- Identifier les facteurs de risques de la grossesse
- Prendre en charge les petits maux de la grossesse
- Etablir un calendrier de CPN
- Conseils hygiéno-diététiques comportementaux et vestimentaires

III. Conduite à Tenir

- Supplémentation martiale et en acide folique
- En cas de vomissements gravidiques simples : anti-émétiques
- Programmer les explorations complémentaires
- Effectuer un bilan biologique

III. Conduite à Tenir

- *Bilan prénatal :*

- GSRH, TE, NFS,
- Glycémie
- Sérologies syphilitique, rubéolique, toxoplasmique
- Antigénémie HBs
- Albuminurie par bandelettes
- Frottis cervico-vaginal
- Proposition du dépistage du VIH

En fonction des possibilités financières et du consentement

CONCLUSION

- Diagnostic précoce et non empirique = résultat des progrès technique en médecine
- Diagnostic précoce = un impératif vers **la surveillance** de la grossesse normale