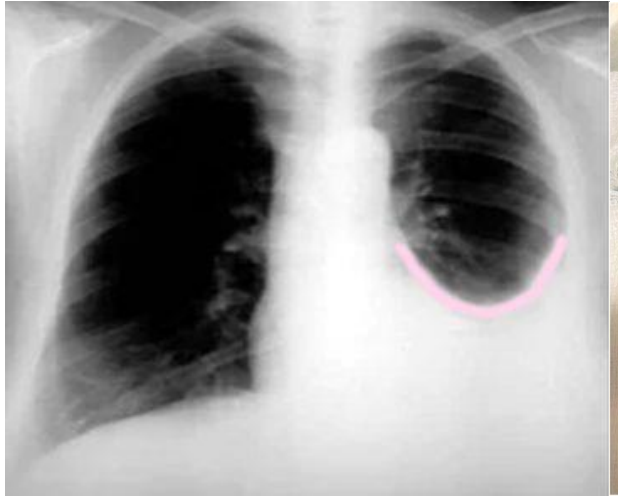



PLEURESIES PURULENTES

Dr Papa Masserigne SOUMARE
Pneumologue
Ancien interne des hôpitaux
Praticien Hospitalier

OBJECTIFS

1. Définir la pleurésie purulente
2. Décrire le trépied pleurétique
3. Décrire la technique de la thoracentèse
4. Donnez les caractères cytologiques et biochimiques de la pleurésie purulente
5. Citez 3 grandes causes de pleurésie purulente

GENERALITES

Définition: Pleurésie purulente ou empyème

Collection liquidienne purulente ou louche contenant des polynucléaires neutrophiles altérés dans la cavité pleurale libre ou cloisonnée

GENERALITES

Intérêt

- Fréquence
- Etiologie bactérienne
- Pronostic:
  - Vital: DRA, choc septique
  - Fonctionnel : pachypleurite avec risque d’IRC restrictive

GENERALITES

Rappel anatomique:

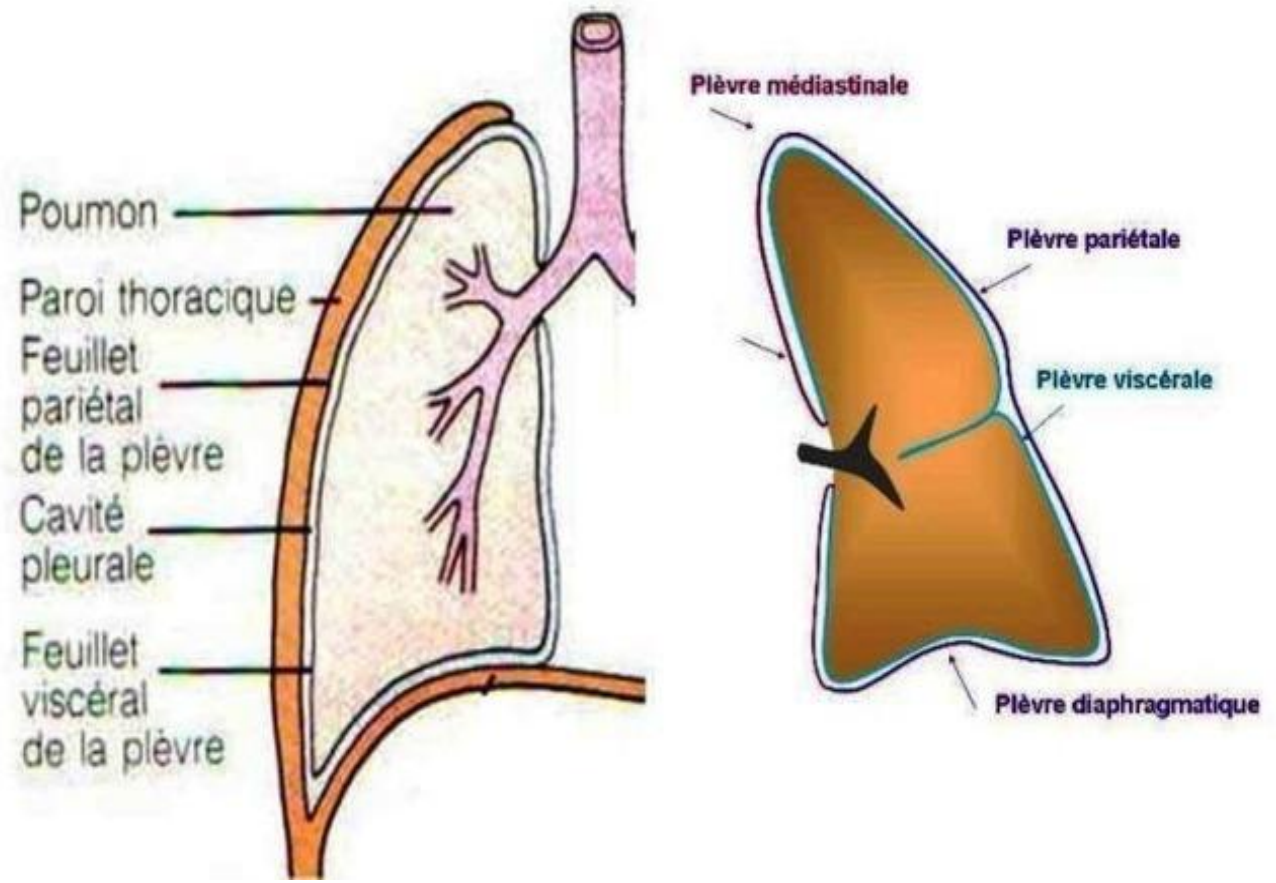

GENERALITES

Rappel physiologique:

- Cavité virtuelle :pression négative
- Mince film liquidien **1 à 2ml**:
  - Résultat équilibre pressions hydrostatique, oncotique et absorption (vaisseaux lymphatiques sous pleuraux)
- NB: circulation→ **Loi de Starling**
- Protéines **15g/L**
- Cellules **1500cellules/mm3**

GENERALITES

Rappel:

*** Etiopathogénie**

- Foyer infectieux parenchyme, médiastin ,traumatisme ,iatrogénie



Inoculation bactérienne→ infection locale →collection purulente

GENERALITES

Rappel

*__Anatomie pathologique__ : 3 phases

__Diffusion__: inflammation aigue exsudative plèvre

__Collection:__ liquide franchement purulent

__Enkystement:__ plèvre scléreuse inclivable

GENERALITES

Rappel

*** Physiopathologique:**

-Production > absorption→ Epanchement

-Conséquences:

*Dyspnée

*Douleur

*Toux

*Trépied pleurétique

-**Localement**: lyse bactérienne et cellulaire→ **Purulence**

-**Réactions inflammatoires systémiques**→ **SRIS**

SIGNES

TDD: Epanchement liquidien de moyenne importance libre

***Clinique:**

Signes fonctionnels

Douleur

-Type point côté

-Homolatérale épanchement

-Majorée par toux

SIGNES

TDD: Epanchement liquidien de moyenne importance libre

***Clinique:** Début brutal ou insidieux

Signes fonctionnels

Dyspnée

-Polypnée superficielle (à chiffrer)

-Fonction importance, tolérance, état poumon sous-jacent

SIGNES

TDD: Epanchement liquidien de moyenne importance libre

***Clinique:**

Signes fonctionnels

Toux

-Quinteuse

-Sèche

-Majore douleur

-Déclenchée par changement position

SIGNES

TDD: Epanchement liquidien de moyenne importance libre

***Clinique:**

Signes physiques

-Diminution ampliation thorax côté atteint

-Diminution ou abolition vibrations vocales

-Matité franche hydrique « de bois » limite supérieure tournant dans l'aisselle((courbe **Damoiseau**)

-Diminution ou abolition murmure vésiculaire, frottement pleural

Souffle pleurétique

SIGNES

TDD: Epanchement liquidien de moyenne importance libre

***Clinique:**

Signes physiques

-Examen complet tous appareils et systèmes+++

-Otorhino-Laryngologique **(O.R.L)**

-Dentaire

SIGNES

TDD: Epanchement liquidien de moyenne importance libre

***Clinique:**

Signes généraux : Fonction étiologie

-Fièvre : Température > 39°C

-Asthénie

-Anorexie

-Amaigrissement

SIGNES

- **Ponction pleurale: Matériel**





SIGNES

TECHNIQUE:, PONCTION PLEURALE



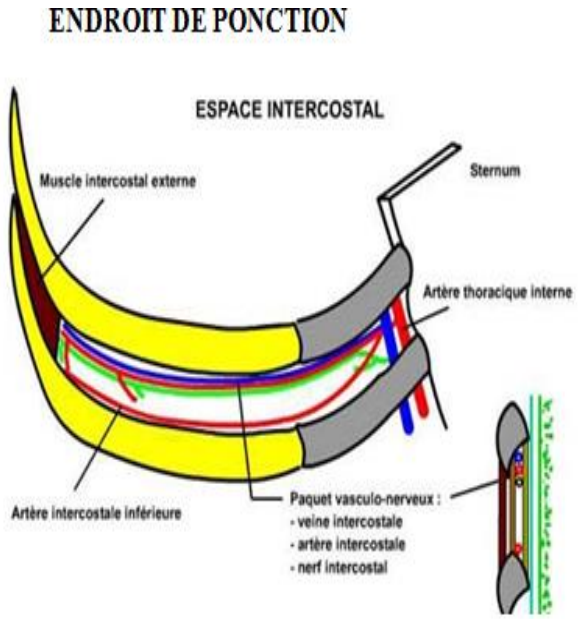

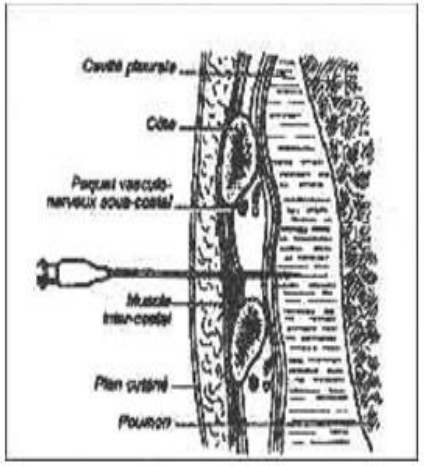

Patient assis

Piquer en pleine matité en rasant le bords supérieur de la côte inférieure

SIGNES

TDD: Epanchement liquidien de moyenne importance libre

***Ponction pleurale**: thoracentèse

- **Buts**: exploration ou évacuation
- **Contre-indications** : traitement anticoagulant efficace, faible volume de l'épanchement, infection cutanée.
- **Incidents**: pneumothorax, piqure vaisseau, lésion organe, choc a vacuo

SIGNES

Ponction :Résultats

- **Pus franc** ± lié
- Parfois **louche**
- Couleur variable
  - Jaunâtre
  - Verdâtre
  - Chocolatée
- Odeur fétide ou non



SIGNES

TDD: Epanchement liquidien de moyenne importance libre

***Paraclinique: Imagerie thoracique**

Radiographie thoracique

- En position debout (ou assise)

Tomodensitométrie thoracique

L'échographie pleurale :confirmation , repérage point ponction, forte recommandation actuelle+++.

SIGNES

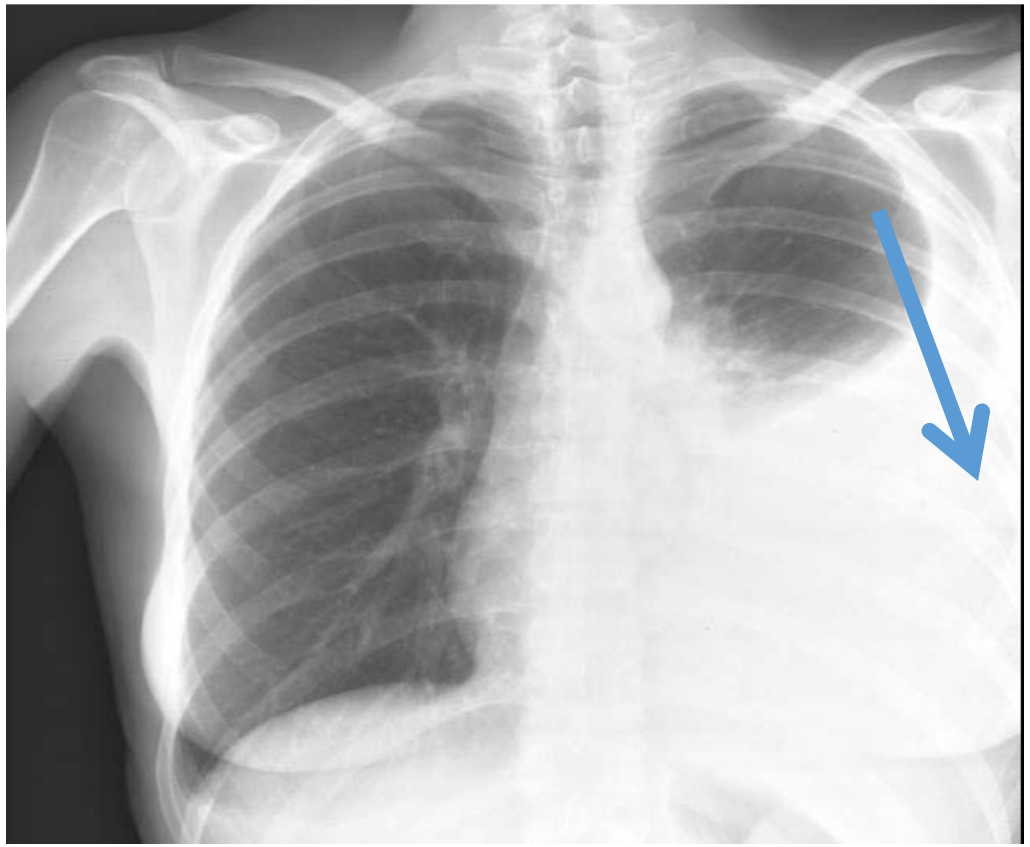

- Opacité dense, homogène
- Effaçant coupole diaphragmatique
- Limite supérieur concave en haut en dedans
- Refoulement organes médiastin

Radiographie thorax face :épanchement liquidien gauche

SIGNES



TDM thorax Fenêtre parenchymateuse :épanchement liquidien gauche

SIGNES

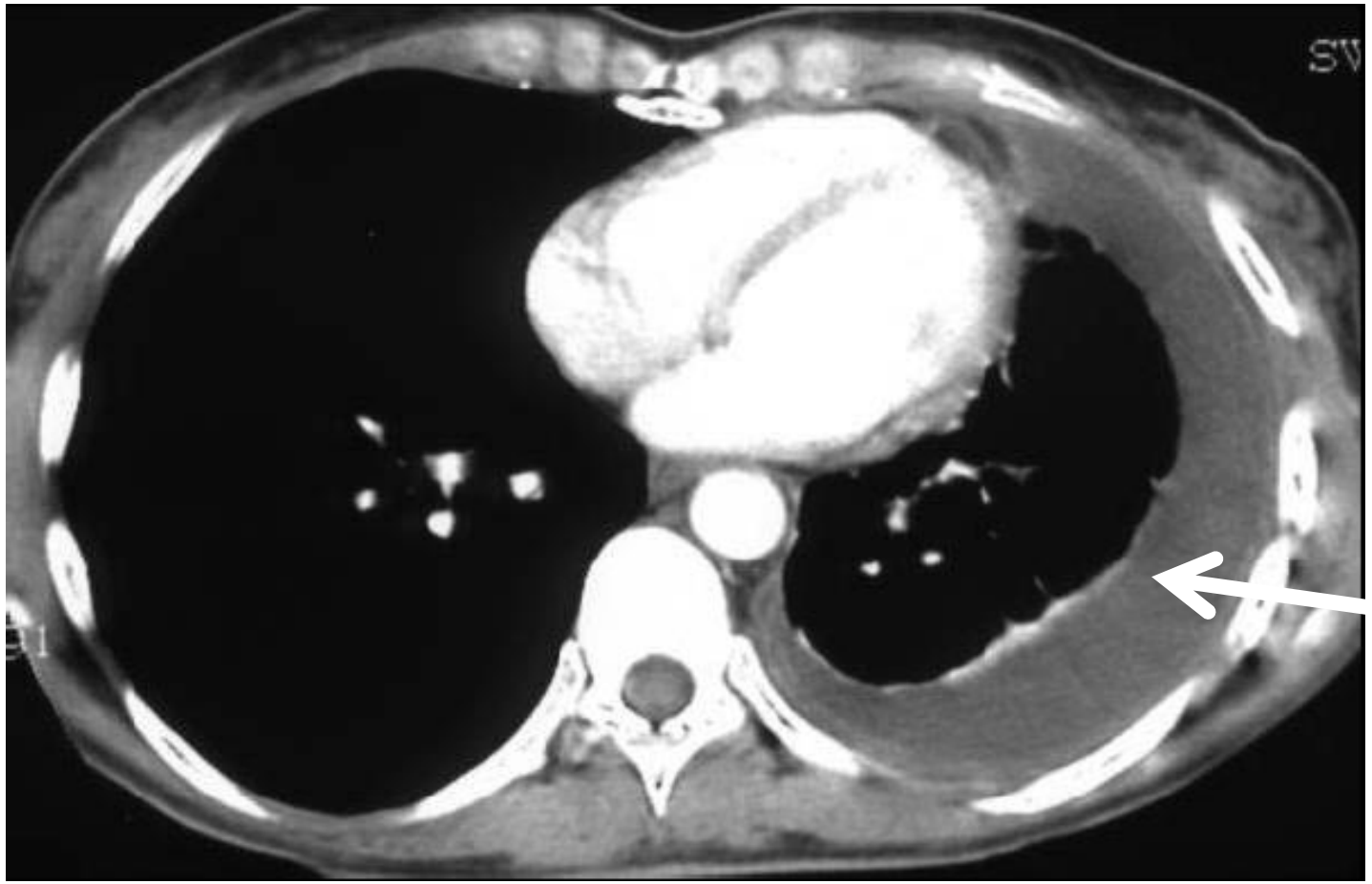

TDM thorax fenêtre médiastinale :épanchement liquidien gauche

SIGNES

TDD: Epanchement liquidien de moyenne importance libre

***Paraclinique: liquide pleural**

Cytologie: PNN altérés

Biochimie :exsudat(taux protéine ≥ 30g/l)

pH < 7,2(inflammation importante)

glycopleurie < 3,3 mmol/l :

LDH > 1000 UI

Bactériologie: présence germe ou antigène

SIGNES

TDD: Epanchement liquidien de moyenne importance libre

***Paraclinique:**

Autres examens:

NFS: Hyperleucocytose(PNN)+++,↗ VS et CRP

Hémocultures répétées

Prélèvement porte d'entrée

SIGNES

TDD: Epanchement liquidien de moyenne importance libre

* **Evolution :Eléments de surveillance**

-Cliniques: signes fonctionnels, généraux et physiques

-Paracliniques: NFS, CRP, radiographie de thorax

SIGNES

TDD: Epanchement liquidien de moyenne importance libre

***Evolution**

-Sans complications

-Complications: fistulisation

peau →empyème de nécessité

Bronche→ toux productive

Pachypleurite→ insuffisance ventilatoire

SIGNES

TDD: Epanchement liquidien de moyenne importance libre

***Evolution**

-Complications: Choc septique

Insuffisance respiratoire aigue

SIGNES

Formes cliniques: selon l'abondance

- Minimes
  - Signes cliniques frustres
  - Emoussement cul-de -sac costo-diaphragmatique



SIGNES

Formes cliniques: selon l'abondance

- Grande abondance
  - Détresse respiratoire
  - Opacité de tout un hémithorax avec refoulement du médiastin



SIGNES

Formes cliniques: selon topographie

- Cloisonnée ou enkystée

- Douleur thoracique ou simple gène

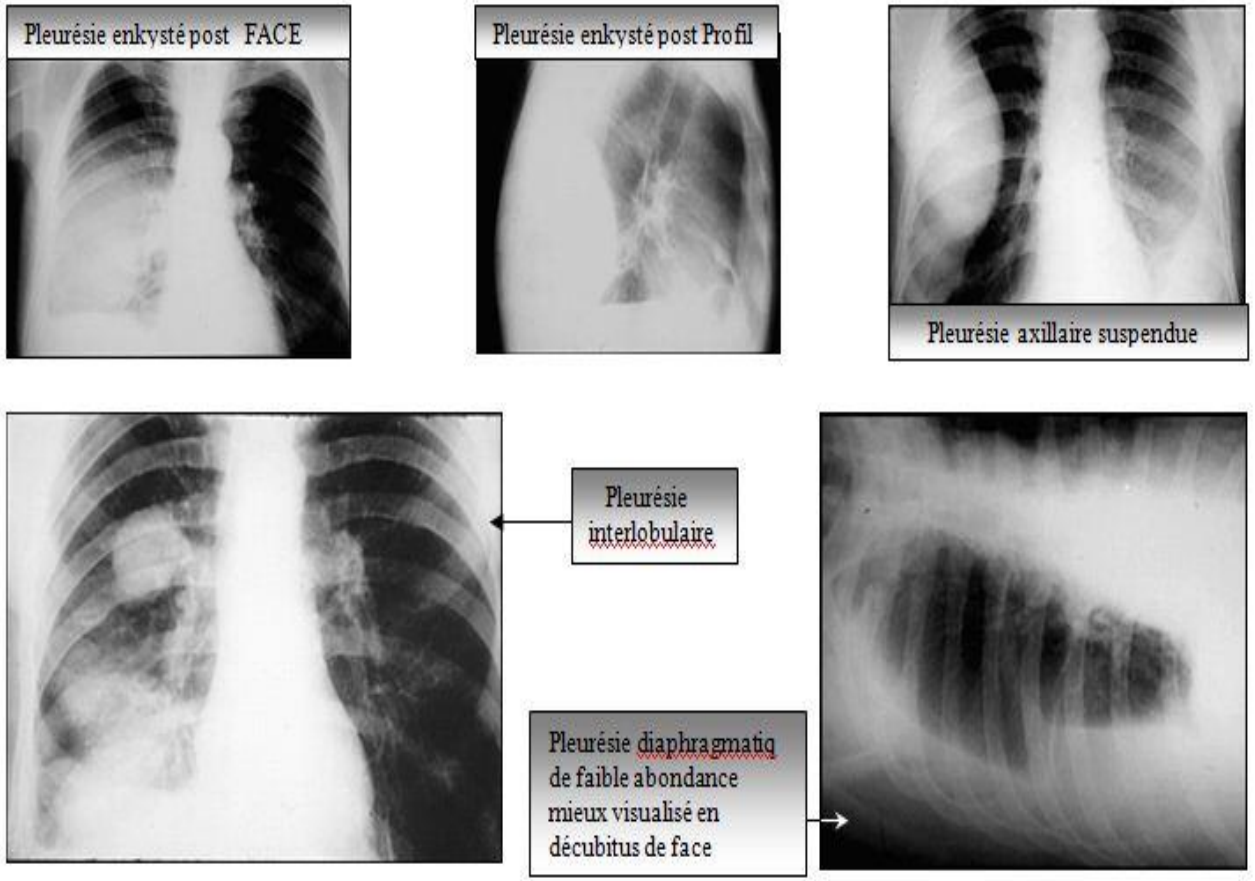

DIAGNOSTIC

Positif

- Trépied pleurétique
- Thoracentèse: liquide purulent
- Syndrome infectieux
- Opacité pleurale

DIAGNOSTIC

Différentiel

-Pleurésie non purulente

-Pneumothorax

-Pneumopathie aigue bactérienne

DIAGNOSTIC

Etiologique

***Etiologies fréquentes**

-Aérobies

Gram+: Streptocoque, Pneumocoque, Staphylocoque

Gram- : Enterobacter, Haemophilus*, Pseudomonas aeruginosa*

-Anaérobies: odeur fétide+++

DIAGNOSTIC

Etiologique

*__Etiologies fréquentes__

-**Amibes**: pus chocolaté

antécédents dysenterie amibienne

rechercher abcès foie, surtout si pleurésie droite

DIAGNOSTIC

Etiologique

*__Facteurs favorisants__

-Ethylisme/Tabagisme

-Diabète

-Néoplasie

-Traitement immunosuppresseur

-Infections ORL

TRAITEMENT

Buts

Stériliser le foyer infectieux

Evacuer cavité pleurale

Eviter ,traiter complications

TRAITEMENT

Moyens

-Mesures hygiéno-diététiques

-Médicaments

Antibiotiques: bétalactamines + inhibiteur bétalactamase, aminosides, imidazoles

Durée totale **6 à 8 semaines,** voie IV puis per os

Correction tare sous-jacente

TRAITEMENT

Moyens

-**Instrumentaux**

Ponction +lavage

Drainage thoracique + lavage ± fibrinolytiques(Urokinase)

Kinésithérapie prolongée

TRAITEMENT

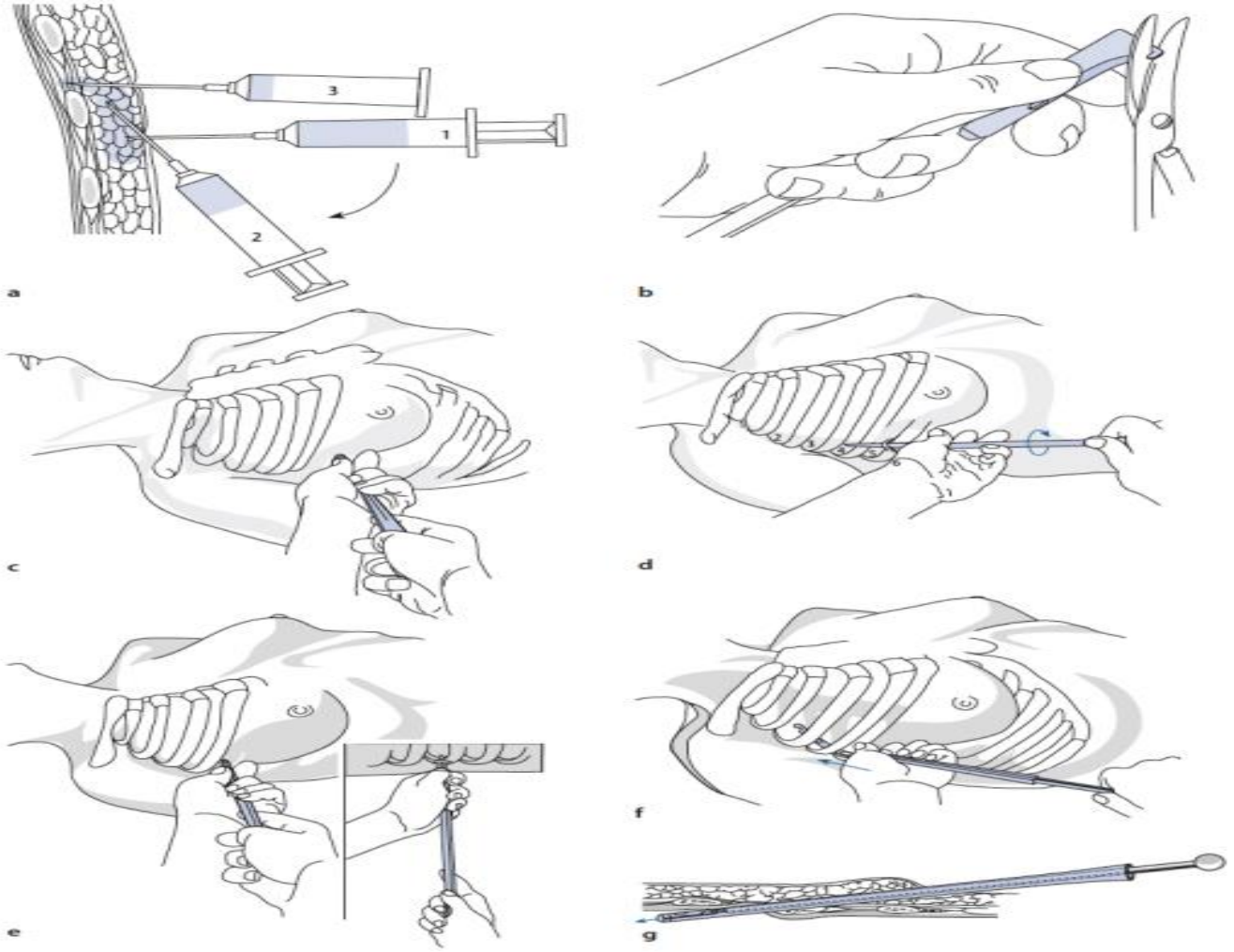

DRAINAGE PLEURAL

TRAITEMENT

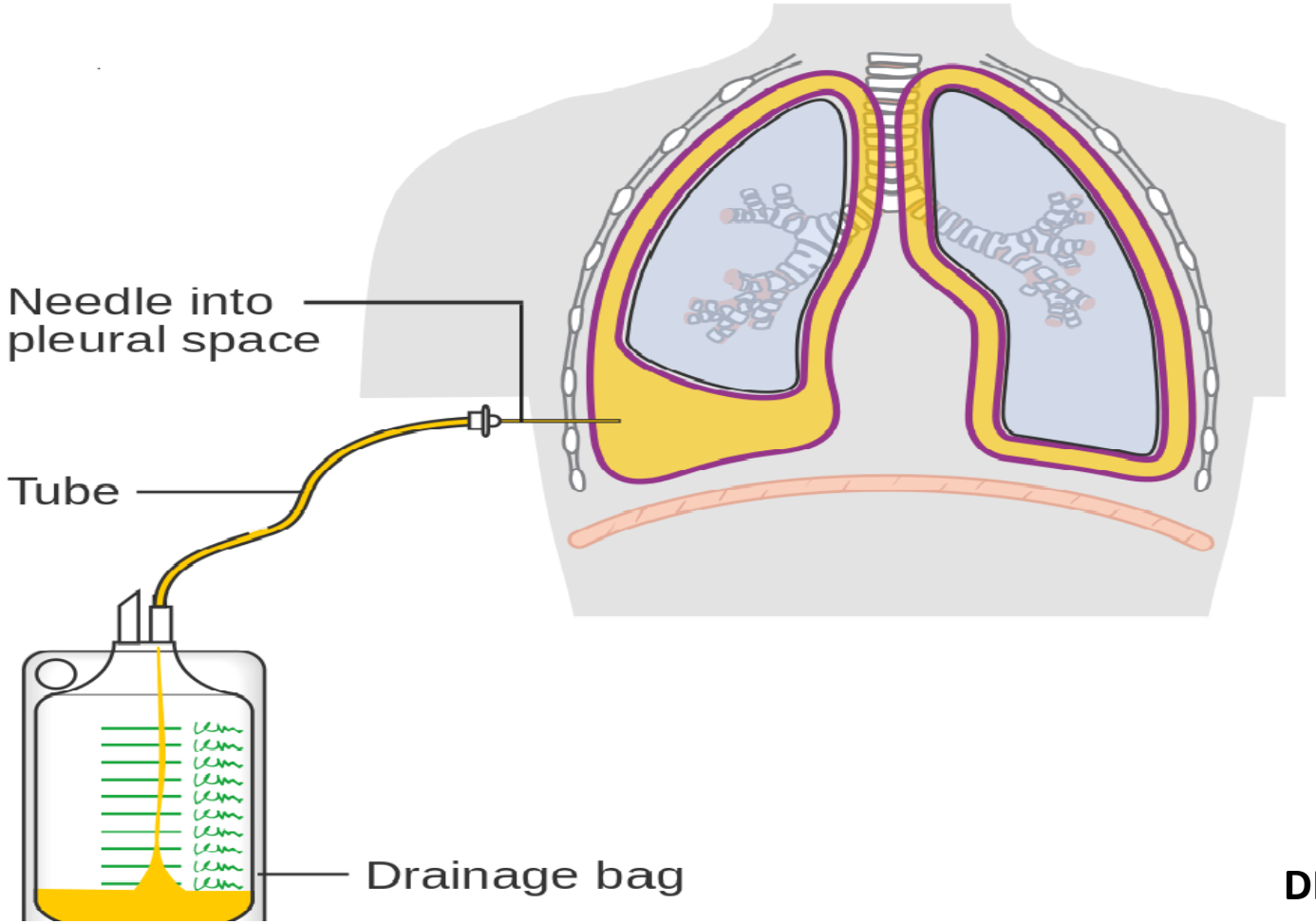

DRAINAGE PLEURAL

TRAITEMENT

Moyens

- Chirurgie vidéothoracoscopie :

  Evacuation des débris purulents

  Décloisonnement des poches,

  Nettoyage complet de la cavité

  Décortication

TRAITEMENT



vidéothoracoscopie



Vue thoracoscopique pleurésie cloisonnée

TRAITEMENT

Indications

- **Pleurésie libre**

Ponction +lavage

Drainage thoracique + lavage

Kinésithérapie prolongée

Antibiothérapie probabiliste puis adaptée à antibiogramme

TRAITEMENT

Indications

- **Pleurésie cloisonnée**

Drainage thoracique + lavage± fibrinolytiques

Kinésithérapie prolongée

Antibiothérapie probabiliste puis adaptée à antibiogramme

TRAITEMENT

Indications

- **Pleurésie cloisonnée**

Evacuation des débris purulents

Décloisonnement des poches

Nettoyage complet de la cavité

TRAITEMENT

Indications

-Pachypleurite

Décortication

Nettoyage complet de la cavité

CONCLUSION

Pathologie fréquente

Evacuation cavité pleurale :urgence

Pronostic fonctionnel et vital ++