

# DIAGNOSTIC ASCITE

*Dr Mamadou Ngoné Guèye*

*Ancien interne des hôpitaux*

*Hépatogastroentérologie*

*UCAD-HOGGY*

*[mamadoungone.gueye@ucad.edu.sn](mailto:mamadoungone.gueye@ucad.edu.sn)*

# OBJECTIFS

- Connaitre les éléments de l'examen clinique en cas d'ascite
- Décrire la technique de paracentèse et les résultats.
- Citer au moins 4 diagnostics différentiels de l'ascite
- Citer au moins 5 étiologies d'ascite pauvre en protide
- Décrire les caractéristiques de l'ascite au cours de la cirrhose.
- Citer au moins 5 étiologies d'ascite riche en protide
- Décrire les caractéristiques de l'ascite en cas de tuberculose péritonéale; de carcinose péritonéale
- Décrire les complications mécaniques de l'ascite
- Citer 2 complications propre à l'ascite au cours de la cirrhose

# PLAN

I-Introduction

II-Physiopathologie

III-Diagnostic

IV-Evolution-Complications

Conclusion

# I-INTRODUCTION

## ***1) DEFINITION***

Épanchement liquidien dans la cavité péritonéale à l'exclusion des épanchements purulents (péritonite); purement sanglants (hémopéritoine) ou bilieux (cholépéritoine).

## **2) Interet**

- Diagnostic: clinique (+++)
- Étiologies multiples: démarche diagnostique rigoureuse
- Etude cytochimique: base du diagnostic étiologique
- Cirrhose; tuberculose carcinose péritonéale (+++)

# II-PHYSIOPATHOLOGIE

Déséquilibre entre production et résorption

## ➤ *Excès de production*

- loi de Starling : un liquide se dirige d'un milieu à pression hydrostatique élevée vers un milieu à pression hydrostatique basse, et d'un milieu à pression oncotique basse vers un milieu à pression oncotique élevée.
- Excès de production de liquide péritonéal s'observe donc dans toutes les causes de rétention hydrosodée

## ➤ *La diminution de résorption*

- La résorption peut être gênée en cas d'obstruction des canaux lymphatiques sous péritonéaux.
- L'obstruction est le plus souvent tumorale ou infectieuse.

# III-DIAGNOSTIC

## ***III-1 DIAGNOSTIC POSITIF***

### ***➤ Circonstances de découverte***

- Augmentation du volume de l'abdomen parfois précédée de ballonnement abdominal lorsqu'elle se constitue lentement
- Douleurs abdominales en rapport avec la distension des muscles abdominaux
- De troubles digestifs (pesanteur abdominale, dyspepsie, constipation)
- Une anorexie contrastant parfois avec une prise de poids
- Une dyspnée en rapport avec la compression du diaphragme
- Parfois découverte fortuite à l'imagerie (ascite infraclinique)

## ➤ *Examen physique*

- L'ascite est détectable cliniquement lorsque son volume atteint 2,5 litres
- Le diagnostic clinique de l'ascite est d'autant plus évident que le volume est important.

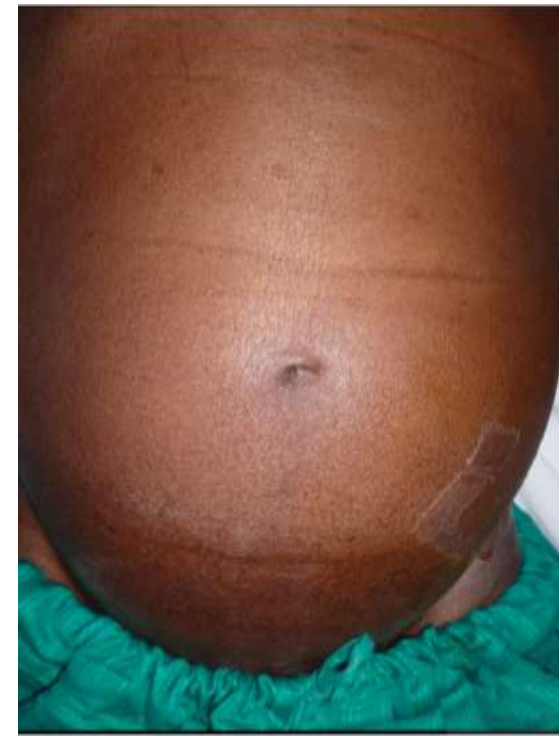✓ *Ascite de faible abondance*

Lame d'ascite que l'examen systématique peut soupçonner en trouvant une matité déclive. Mais généralement elle est de découverte radiologique (échographie, scanner).

## ✓ Ascite de moyenne abondance

### ○ Inspection:

- debout, ventre pointe en avant « en obusier » si la paroi est tonique ou retombe sur les cuisses « en besace » si la paroi est flasque
- Couché, l'abdomen peut s'étaler latéralement et est appelé « ventre de batracien ». L'ombilic est peu ou pas déplissé.

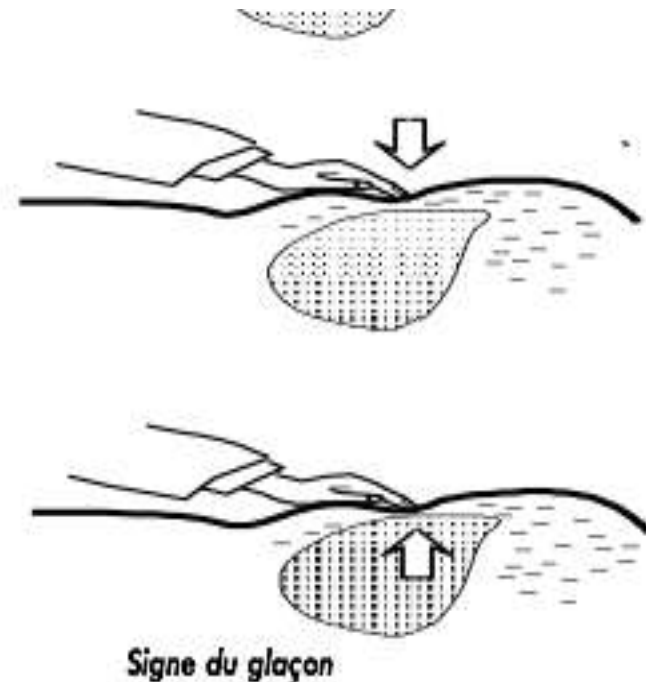
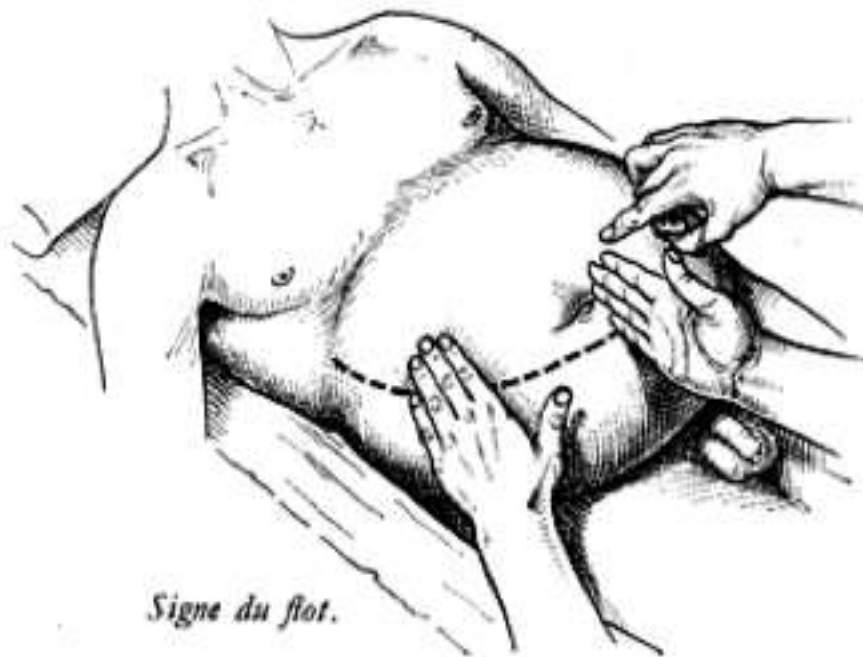

○ Palpation

• résistance élastique surtout dans les régions déclives.

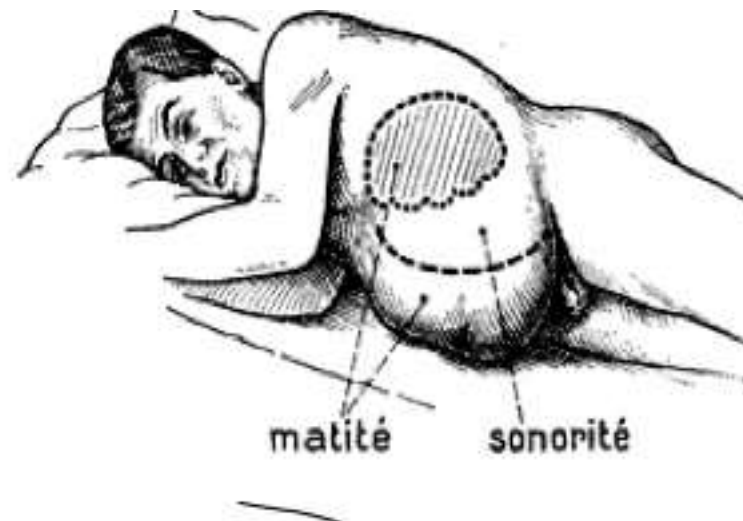
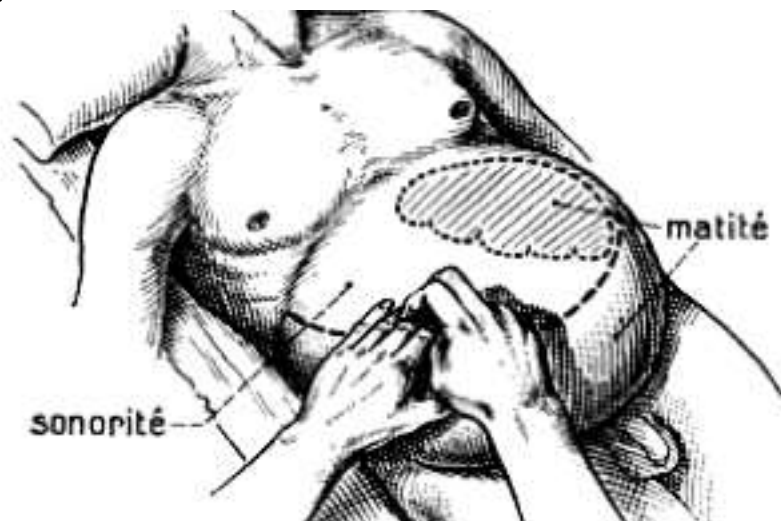
• Signe du flot

• Signe du glaçon



○ Percussion : matité déclive

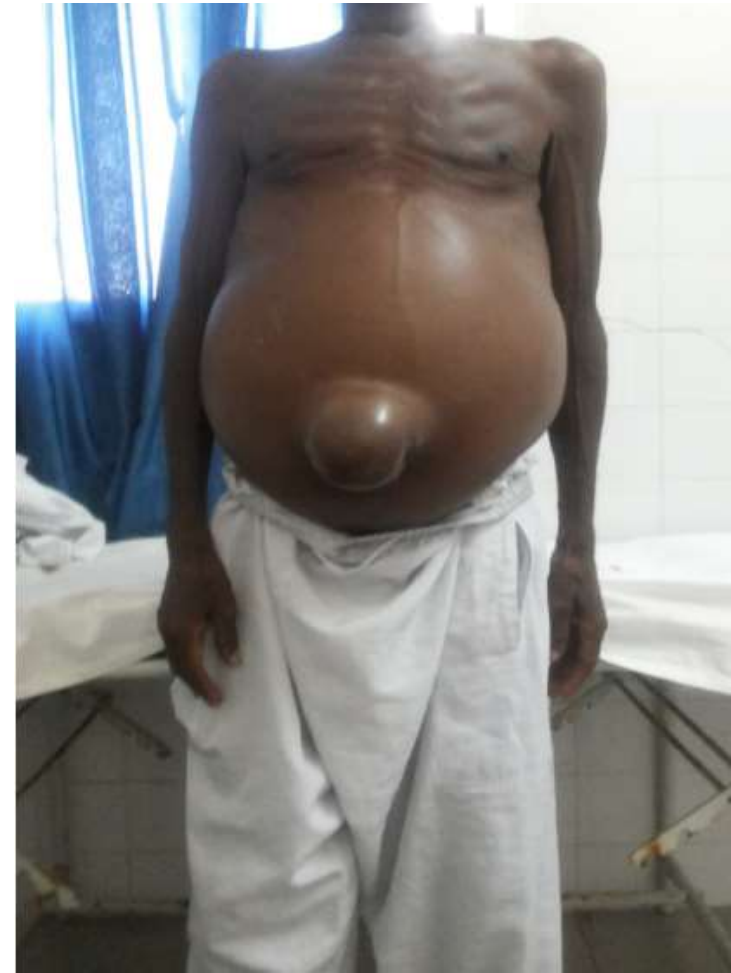- le malade en décubitus dorsal, il existe une matité des flancs, des fosses iliaques et de l'hypogastre contrastant avec la sonorité des régions ombilicales et épigastriques.
- Lorsque le malade est en décubitus latéral, il existe une matité du flanc, de la fosse iliaque et de l'hypochondre en position basse et une sonorité du flanc, de la fosse iliaque et de l'hypochondre en position haute.



✓ Ascite de grande abondance :

○ L'inspection:

abdomen énorme, distendu, avec une peau tendue à l'extrême, amincie, luisante, parfois sillonnée de vergetures et de CVC. L'ombilic est déplié en « doigt de gant »



- Palpation,

abdomen tendu, résistant, ne se laissant pas déprimer. Le foie et la rate ne sont pas palpables (absence de signe du glaçon). Le signe du flot ne peut être perçu.

- Percussion

matité franche hydrique dans tout l'abdomen. Les caractères de la déclivité et de la mobilité ne sont plus retrouvés.

- Touchers pelviens

cul de sac de douglas et les culs de sac vaginaux sont bombés et rénitents.

✓ Ascite cloisonnée

- Palpation: Sensation d'empâtement de l'abdomen
- Percussion une matité fixe ou en damier

## ➤ Examens morphologiques

### ❖ *Echographie abdominale*

- Examen morphologique de première intention
- Mise en évidence de l'épanchement sous forme d'images hypoéchogènes caractéristiques dans les régions inter-hépatophrénique, inter-hépatorénale, pelvienne et également de guider la ponction en cas d'ascite cloisonnée ou de faible abondance.
- Permet également d'avoir une orientation étiologique par l'analyse des autres lésions associées à la présence de l'ascite.

## ❖ *Scanner abdominal et IRM*

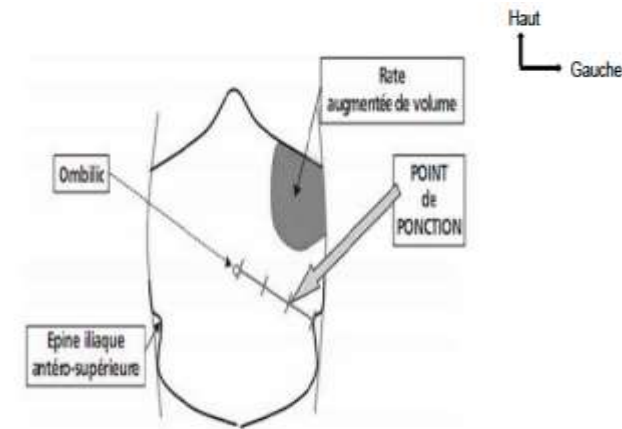
- Très peu utilisés en première intention pour le diagnostic d'une ascite,
- permettent toutefois d'apprécier l'état des organes intra abdominaux et des lésions non visualisées ou mal systématisées par l'échographie.

## ➤ Ponction d'ascite ou paracentèse

- Toujours indiqué, confirme le diagnostic de l'ascite.
- Permet le recueil du liquide d'ascite pour l'analyse biochimique, cytologique, et bactériologique.

- Technique:

- Asepsie rigoureuse pour ne pas infecter le liquide d'ascite.
- Patient en décubitus dorsal ou latéral gauche
- Aiguille à biseau court s'adaptant parfaitement sur la seringue.
- Ponction en pleine matité à l'union du tiers externe et des deux tiers interne d'une ligne joignant l'ombilic à l'épine iliaque antéro-supérieure gauche.
- Enfoncer l'aiguille perpendiculairement à la peau.



## ❖ *L'aspect macroscopique de l'ascite*

- Le liquide d'ascite est le plus souvent jaune citrin.
- Il peut être cependant séro-hématique, hématique, clair, chyleux ou trouble.

## ❖ **Etude biochimique**

## ❖ **Etude cytologique**

## ❖ **Etude bactériologique**

# III DIAGNOSTIC

## *III-2 DIAGNOSTIC DIFFERENTIEL*

-Les situations suivantes peuvent faire évoquer une ascite parce qu'elles donnent une matité déclive à l'examen physique:

- **le globe vésical**
- **un kyste ovarien,**
- **un kyste du mésentère**
- **une hydronéphrose**
- **une grossesse avec hydramnios**
- **une obésité abdominale**

-Cependant, la matité associée à ces états cliniques n'est pas mobilisable, ou bien elle a une limite supérieure ne dessinant pas une courbe concave en haut.

-Dans tous les cas difficiles, l'échographie est indiquée et elle permettra, le plus souvent, de redresser le diagnostic.

# III-DIAGNOSTIC

## *III-1 Diagnostic étiologique*

### **3.1 Enquête étiologique**

#### ❖ **L'interrogatoire précise :**

- L'âge et la profession du (ou de la) patient(e) ;
- Les antécédents médicaux (ictère, hépatite, cirrhose, VIH etc.), vaccinaux (vaccination contre l'hépatite B), chirurgicaux récents ;
- Une notion de contagio tuberculeux, d'éthylisme, de tabagisme ;
- Le mode d'installation de l'ascite qui peut être brutal ou progressif ;
- Les signes associés notamment un ictère, une fièvre, une dyspnée, une anorexie, un amaigrissement, une aménorrhée, des oedèmes des membres inférieurs, une bouffissure du visage, une hématurie, un méléna, des douleurs abdominales dont on précisera le type et le siège.

## ❖ Examen du patient :

**L'examen doit être minutieux. Il permet :**

- d'apprécier les constantes (température, pouls, fréquence respiratoire, diurèse etc...) ;
- de rechercher une pâleur des muqueuses, un ictère, un amaigrissement, une prise de poids;
- de préciser les caractères du foie : taille, contours, surface antérieure, bord inférieur, sensibilité
- de rechercher une splénomégalie, une circulation veineuse collatérale ;
- une turgescence des veines jugulaires, un reflux hépato-jugulaire, des bruits de galop ;
- une masse abdominale ou pelvienne....
- L'examen physique devra être complet comportant les touchers pelviens.

## ❖ Examens complémentaires

### **Biologie :**

La prescription des examens biologiques sera orientée par l'examen clinique. Ces examens incluent en général :

- l'hémogramme, la CRP, la vitesse de sédimentation des hématies,
- les explorations fonctionnelles hépatiques (ASAT, ALAT, TP, gamma GT, PAL, bilirubinémie).
- l'urée, la créatininémie, la protéinurie des 24h, l'électrophorèse des protéines sériques.
- les sérologies du VHB, du VHC et éventuellement d'autres virus
- l'étude cyto-chimique et bactériologique du liquide d'ascite
- 
- le dosage de l'adénosine désaminase (ADA)

## ❖ Etude biochimique

- Le dosage des protides permet la distinction entre un liquide d'ascite exsudatif (taux de protides > 25 g/L) et transsudatif (taux de protides < 25 g/L).
- Le dosage des triglycérides est réalisé lorsque l'ascite a un aspect chyleux permet de distinguer les ascites chyliformes (triglycérides < 1 g/L) des ascites chyleuses (triglycérides > 1 g/L).
- Le dosage de l'adénosine désaminase (un taux > à 30 UI/L est un élément d'orientation vers la tuberculose péritonéale).
- Si besoin, d'autres dosages spécifiques sont réalisés (glucose, amylase, LDH, acide hyaluronique...).
- Le gradient d'albumine sérum-ascite (différence entre les concentrations d'albumine dans le sérum et l'ascite), permet de faire une distinction entre hypertension portale et étiologies néoplasiques ou inflammatoires : une valeur supérieure à 11g/L est en faveur d'une HTP.

## ❖ Etude cytologique

- Permet de déterminer taux de leucocytes; de globules rouges mais également de rechercher des cellules néoplasiques.
- L'ascite est lymphocytaire ou à prédominance neutrophile selon l'étiologie et l'existence ou non d'une surinfection du liquide.
- Recherche de cellules malignes

## ❖ Etude bactériologique

- Nécessite un examen direct avec une coloration de Gram pour la recherche de bactéries. Elle est le plus souvent négative sauf en cas de surinfection associée.
- La culture sur milieux spéciaux (Lowenstein, Jensen) et le GenExpert sur le liquide d'ascite permettent de mettre en évidence la présence des Bacilles de Koch (BK).
- le GenExpert sur liquide d'ascite

## ❖ Imagerie :

- *La radiographie standard du thorax* : à la recherche d'une cardiomégalie, d'un épanchement liquidien pleural, d'un foyer tumoral pulmonaire primitif ou secondaire.
- *L'échographie abdomino-pelvienne* permet de rechercher une modification de l'écho structure du foie et de ses contours, une dilatation du tronc porte et des veines sus hépatiques, une splénomégalie, une tumeur pancréatique, des adénopathies profondes, de gros reins, une dilatation pyélocalicielle, une tumeur ovarienne...
- *Le scanner abdomino-pelvien et l'IRM* recherchent des anomalies non visualisées ou mal systématisées à l'échographie. Ils sont également utiles dans le cadre d'un bilan d'extension.

## ❖ **L'endoscopie digestive**

- recherche ou caractérisation d'une tumeur du tube digestif (endoscopie haute et/ou coloscopie) en cas de carcinose péritonéale
  
- recherche de signes d'hypertension portale en cas de suspicion de cirrhose.

## ❖ La coelioscopie

- permet d'examiner le péritoine et la surface du foie, et de biopsier des lésions péritonéales éventuelles et/ou des organes profonds.
- Elle garde encore sa place dans le diagnostic de la tuberculose péritonéale

## ❖ L'examen anatomopathologique du péritoine

- A partir des prélèvements par biopsies per cutanées ou par coelioscopie.
- Le rendement des biopsies péritonéales dirigées est excellent pour la carcinose péritonéale, le mésothéliome et la tuberculose.

## 3.2 Etiologies des ascites

### ❖ Etiologies des ascites pauvres en protides

#### ➤ La cirrhose hépatique

- hépatomégalie ferme, indolore à bord inférieur tranchant, des signes d'HTP (CVC, splénomégalie, ascite), des signes d'insuffisance hépatocellulaire (asthénie, encéphalopathie hépatique, foetor hépaticus, ictère, angiomes stellaires, érythrose palmaire, etc.).
- En l'absence de complications, le liquide d'ascite cirrhotique est clair, pauvre en protides (5 à 20 g/L), pauvre en cellules (< 100 éléments/mm<sup>3</sup> dont moins de 10% de polynucléaires neutrophiles).
- Le gradient d'albumine sérum-ascite est supérieur à 11g/L.

## ➤ **Le syndrome néphrotique**

- L'ascite s'inscrit dans le cadre d'une anasarque.
- L'ascite est pauvre en protides, avec un gradient d'albumine sérum-ascite inférieur à 11 g/L.
- Le syndrome néphrotique peut être dépisté facilement par la bandelette urinaire systématique devant toute ascite.
- Il est défini par une protéinurie supérieure à 3 g/L, associée à une hypoalbuminémie inférieure à 30g/L.

## ➤ **Autres causes d'ascites pauvres en protides**

### ✓ **Syndrome de Démons Meigs**

Il correspond à un épanchement des séreuses, associé à une tumeur bénigne ovarienne (syndrome « vrai » de Démons Meigs)

La clinique associe souvent une pleurésie transsudative à une ascite pauvre en protides

### ✓ **Entéropathie exsudative.**

L'entéropathie exsudative aboutit à une perte digestive anormale de protides. Le tableau clinique associe une diarrhée avec des oedèmes, une ascite, un amaigrissement (témoignant d'une perte protidique).

### ✓ **Malnutrition**

La malnutrition protéino-énergétique sévère peut s'accompagner d'épanchements des séreuses. L'ascite ne survient qu'à un stade avancé de la pathologie et ne disparaît que lentement, à la faveur d'une renutrition adaptée [12].

## ❖ Etiologies des ascites riches en protides

### ➤ La carcinose péritonéale

- Elle est secondaire à l'essaimage d'un cancer intra abdominal dans la cavité péritonéale.
- L'ascite néoplasique est d'aspect citrin, chyleux ou séro-hématique. Elle est riche en protides et en cellules avec parfois présence de cellules néoplasiques.
- Un taux de cholestérol supérieur à 1,2 g/L dans le liquide d'ascite et le rapport lactate déshydrogénase (LDH) de l'ascite / LDH du sérum supérieur à 1, sont des arguments en faveur de l'origine néoplasique.
- Les examens d'imagerie (échographie abdomino-pelvienne, TDM abdomino-pelvienne, IRM abdominale) et/ou les endoscopies permettent généralement l'identification du cancer primitif.

## ➤ **La tuberculose péritonéale**

- ascite isolée. Le diagnostic est évoqué sur le contexte clinique (altération de l'état général avec fièvre vespérale, amaigrissement, anorexie)
- liquide d'ascite est riche en lymphocytes, avec un taux de protéine dans l'ascite  $> 25$  g/L et un gradient albumine sérum-ascite  $< 11$  g/L.
- augmentation du taux d'ADA supérieur à 33UI dans le liquide d'ascite est d'excellente valeur diagnostique.
- Le diagnostic est confirmé par la recherche à l'examen direct, en culture (sur milieu de Lowenstein-Jensen) et par PCR de la mycobactérie.
- En cas de négativité des examens microbiologiques avec une forte suspicion clinique, le diagnostic est fait par un abord chirurgical coelioscopique mettant en évidence sur le péritoine les granulomes avec nécrose caséuse

## ➤ **L'ascite des maladies cardiaques**

- Elle se rencontre essentiellement dans l'insuffisance ventriculaire droite (insuffisance respiratoire chronique, coeur pulmonaire chronique post-embolique, insuffisance cardiaque globale) [37].
- L'ascite s'intègre dans un tableau d'anasarque avec oedèmes des membres inférieurs, épanchement des séreuses, des signes cardiaques droits (hépatomégalie douloureuse, turgescence jugulaire et un reflux hépato-jugulaire).
- En cas d'ascite cardiaque, l'ascite est souvent riche en protides et le gradient d'albumine est faible, inférieur à 11g/L.
- Les échographies cardiaque et hépatique confirment le diagnostic en mettant en évidence une dilatation des veines hépatiques et de la veine cave inférieure.

## ➤ **Le syndrome de Budd-Chiari**

- Le syndrome de Budd-Chiari (ou thrombose des veines sus-hépatiques) se rencontre essentiellement chez des patients présentant un syndrome myéloprolifératif, des troubles de l'hémostase ou des maladies systémiques.
- L'ascite est l'expression clinique la plus fréquente (83 % des cas) et la concentration de protides dans le liquide d'ascite est supérieure à 25 g/L

➤ **Autres causes d'ascites riches en protides**

- Mésothéliome
- Maladie gélatineuse du péritoine.
- Ascite liée à une connectivite.
- Ascite liée à une connectivite.
- L'ascite à éosinophiles
- L'ascite pancréatique
- Ascites chyleuses

## **IV- EVOLUTION - COMPLICATIONS**

### **IV-1 Eléments de surveillance**

#### **➤ Cliniques :**

- périmètre abdominal, poids, diurèse, température ;
- examen clinique complet (appareil digestif +++)

#### **➤ Paracliniques :**

- Analyses cytologiques chimiques et bactériologiques en cas d'infection du liquide d'ascite
- Echographie abdomino-pelvienne

## **IV-2 Complications communes à toutes les ascites**

### **➤ Les complications mécaniques**

- Les complications mécaniques de l'épanchement péritonéal sont en relation souvent avec son abondance.
- troubles respiratoires par compression diaphragmatique et/ou épanchement pleural associé ;
- de hernies inguinales, crurales, et surtout ombilicales.
- La hernie ombilicale peut elle-même se compliquer de rupture, volontiers provoquée par une érosion cutanée en regard de la hernie.

### **➤ Infections secondaires du liquide d'ascite**

Toute effraction de la cavité péritonéale (ponction) et tout foyer septique intrapéritonéal (cholécystite) exposent à l'infection du liquide d'ascite : il s'agit d'une infection secondaire du liquide d'ascite.

## **IV-3 Complications propres à l'ascite au cours de la cirrhose**

### **❖ Infection spontanée du liquide d'ascite**

- complication fréquente au cours de la cirrhose.
- mauvais pronostic.
- Elle est définie par la présence d'un nombre de polynucléaires neutrophiles (PNN)  $\geq 250/ \text{mm}^3$  dans l'ascite, même en cas d'examen bactériologique négatif

### **❖ Le syndrome hépatorénal**

Le SHR est une insuffisance rénale observée chez les patients ayant conjointement une insuffisance hépatique et une hypertension portale. C'est la complication de la cirrhose ayant le plus mauvais pronostic

# CONCLUSION

- Syndrome fréquent en pratique clinique
- Étiologies multiples
- Démarche diagnostique guidée par l'étude cytochimique et bactériologique.
- Cirrhose; tuberculose péritonéale et carcinose péritonéale= étiologies plus fréquentes.

**MERCI DE VOTRE ATTENTION**